Ueber 45 osteoplastische Amputationen nach Pirogoff, Gritti und Bier.

Ausgeführt in der Chirurg. Klinik zu München in den Jahren 1891–1902.

Inaugural-Dissertation

zur

Erlangung der Doktorwürde

in der

gesamten Medizin

verfasst und einer

Hohen medizinischen Fakultät

der

Kgl. Bayer. Ludwig-Maximilians-Universität zu München

vorgelegt von

Otto Marburg,
approb. Arzt aus Frankfurt a/Main.

München, 1902.
Kgl. Hof- und Universitäts-Buchdruckerei von Dr. C. Wolf & Sohn.

Ueber 45 osteoplastische Amputationen nach Pirogoff, Gritti und Bier.

Ausgeführt in der Chirurg. Klinik zu München in den Jahren 1891–1902.

Inaugural-Dissertation

zur

Erlangung der Doktorwürde

in der

gesamten Medizin

verfasst und einer

Hohen medizinischen Fakultät

der

Kgl. Bayer. Ludwig-Maximilians-Universität zu München

vorgelegt von

Otto Marburg,
approb. Arzt aus Frankfurt a/Main.

München, 1902.
Kgl. Hof- und Universitäts-Buchdruckerei von Dr. C. Wolf & Sohn.

Gedruckt mit Genehmigung der medizinischen Fakultät der Universität München.

Referent: Herr Obermedizinalrat Prof. Dr. von Angerer.

Herrn Richard Theobald

gewidmet.

Nach wiederholten Versuchsoperationen an der Leiche kam Nikolaus Pirogoff 1852 zu einer Abänderung der Syme'schen Exartikulation im Talocruralgelenk und führte damit das neue Prinzip der osteoplastischen Amputationen in die Chirurgie ein. Er nahm nämlich die von Syme angegebene, schwierige Ausschälung des Fersenhöckers aus dem unteren, hinteren Lappen nicht vor, sondern durchsägte ihn in der Richtung des Steigbügelschnittes nach Durchtrennung des Talocruralgelenkes, dicht hinter dem Sustentaculum tali, trug den Epiphysenteil der Unterschenkelknochen mit der Säge an der Knorpelgrenze ab und konnte dann den in natürlicher Verbindung mit Haut und umgebendem Gewebe befindlichen Fersenhöcker mit Erhaltung der Achillessehne leicht heraufklappen und zur Deckung der Sägefläche verwerten.

Die Hautnarbe fiel wie bei der Syme'schen Operation auf die Vorderseite des Stumpfes. Nach diesem Verfahren operierte er zwei Kranke mit ausgezeichnetem Erfolge und wies nun in seiner Veröffentlichung vom Jahre 1854 auf die Vorteile seiner Methode hin; vor allem auf die vorzügliche, dauernde Tragfähigkeit des Stumpfes und die Verlängerung der Extremität um mehrere Centimeter gegenüber der Exartikulation im Talocruralgelenk. Diese erste osteoplastische Amputationsmethode Pirogoffs fand schnell Aufnahme bei den anderen Chirurgen, überall wurde nach seinem Verfahren operiert, und bald schon tauchten allerlei Modifikationen auf, die sich meist nur auf die Art und Weise der Durchsägung des Fersenhöckers bezogen. Aber die Resultate waren in der vorantiseptischen Zeit nicht

sehr günstig. Häufig kam der Knochenrest des Calcaneus zur Nekrose, es bildeten sich Eiteransammlungen in den Scheiden der Achillessehne, oder es kam zu einer tödlich verlaufenden Osteomyelitis der Unterschenkelknochen durch Infektion von der Sägefläche aus. Aber dieses Schicksal teilte die Pirogoff-sche Operation mit allen anderen Amputationen. Bedeutete doch damals die Amputation eine äusserst lebensgefährliche Operation mit hoher Sterblichkeitsziffer. Erst nach der allgemeinen Einführung und Durchbildung der Antisepsis und Asepsis wurden auch hier die Resultate besser, so dass jetzt wohl nur selten noch ein Misslingen der Pirogoff'schen Amputationsmethode vorkommt.

1857 brachte Gritti den Gedanken, der der Pirogoff'schen Amputation zu Grunde lag, bei einer anderen Amputation zur Anwendung. Er schlug vor, statt der Exartikulation im Kniegelenk eine transcondyläre Amputation des Oberschenkels vorzunehmen und die Sägefläche durch die auf ihrer Gelenkseite angefrischte und in ihrer natürlichen Verbindung mit der Umgebung gelassene Patella zu decken. Die Hautnarbe fiel auch hier ausserhalb der Unterstützungsfläche, und es wurde ein guter, tragfähiger Stumpf erzielt.

Die Gritti'sche Operation fand nicht viel Anklang und geriet wegen der vielen Misserfolge bald fast völlig in Vergessenheit, da man ja bei der ungefährlicheren Exartikulation im Kniegelenk ebenfalls funktionell gute Resultate erzielte. Auch wurde der Methode zum Vorwurf gemacht, dass der Stumpf wegen Empfindlichkeit der Patella und ihrer Schleimbeutel selbst bei Gelingen der Operation die Tragfähigkeit des Stumpfes illusorisch mache. Aber auch dieser Operation kam die Einführung der Antisepsis und Asepsis zu statten, die Misserfolge wurden seltener, und die Statistiken bewiesen, dass die Bedenken gegen die Tragfähigkeit des Stumpfes wohl hauptsächlich aus theoretischen Erwägungen entsprungen waren.

Jetzt wird die Gritti'sche Operation, wie die von Pirogoff, in den Operationskursen gelehrt, und gegebenenfalls ziehen die meisten Chirurgen wohl die osteoplastische Amputation nach Gritti den andern in Frage kommenden Operationen vor.

Diese beiden osteoplastischen Amputationsmethoden mit ihren Modifikationen beziehen sich nur auf Absetzungen des Gliedes im Bereiche einer Epiphyse. Im Bereiche der Diaphyse waren nach wie vor die „conischen Amputationsstümpfe" die Regel und die Schrecken aller Operateure und Patienten, so dass viele Chirurgen den Unterschenkel immer am Orte der Wahl absetzten, da ja ein längerer Stumpf doch nicht tragfähig, das Anlegen einer an den Condylen des Femur ihren Stützpunkt findenden Prothese nur erschwerte. Durch Bildung sehr dicker Hautmuskellappen, durch die sogenannte subperiostale Methode, Bildung eines Hautmuskelperiostlappens, versuchte man das Atrophieren des Knochenendes und das Zuspitzen des Stumpfes zu verhindern, doch alles ohne nennenswerten Erfolg. Da erschien 1892 die erste Publikation Biers, in der er über zwei Fälle berichtete, bei denen er eine osteoplastische Amputation im Bereiche des Unterschenkels ausgeführt und den gewünschten Erfolg eines tragfähigen Stumpfes hatte. Nach einer tiefen Unterschenkelamputation bildete er in derselben Sitzung ein „kleines Füsschen" in der Art, dass er 10—12 cm oberhalb der Amputationsstelle nach Excision eines Stückchens der bedeckenden Haut die Tibia an der vorderen Kante mehrere Quadratcentimeter breit mit dem Meissel anfrischte, am oberen Rande der Anfrischung die Tibia und Fibula quer durchmeisselte und das untere Stück durch rechtwinkeliges Umklappen mit seiner Anfrischungsfläche an die Fläche des oberen Tibiastückes adaptierte und durch geeignete fixierende Verbände das Füsschen in seiner Lage hielt; die Hautwunde wurde auf der inneren Seite des Winkels vernäht. Diese umständliche Methode verliess Bier selbst

und kam nach mannigfachen Versuchen und Untersuchungen zu folgenden Grundanschauungen über die Bedingungen der Tragfähigkeit eines Amputationsstumpfes, auf denen sich sein jetziges bewährtes Operationsverfahren aufbaut:

1. Die Tragfähigkeit eines Stumpfes hängt so gut wie ausschliesslich vom Knochen ab. Derselbe darf keine Wundfläche nach unten kehren. Deshalb verschliesse man die Sägefläche mit irgend einem Periostknochenstück oder man exartikuliere.

2. Auf die Breite des tragenden Knochenstumpfes kommt es nicht an.

3. Auf natürliche Verbindung zwischen Haut und abschliessendem Knochenstück kommt es ganz und gar nicht an.

4. Die Bedeckung des Stumpfes mit druckgewohnter Haut ist unnötig. Jede Haut, welche man zur Sohle eines tragfähigen Stumpfes macht, wird derb und schwielig.

5. Die Verlegung der Narbe ausserhalb der Unterstützungsfläche ist geboten. Womöglich soll die Narbe auch so liegen, dass sie nicht mit dem Knochen verwächst.

Um nun den Knochen vor späterer Atrophie zu wahren, muss er nach der Operation seine Funktion ausführen, wie vorher, d. h. er muss dem Körper als Stütze dienen, belastet werden und zwar direkt. Die Prothese muss ihren Stützpunkt am unteren Stumpfende finden und darf nur in soweit oberhalb durch Gurten oder Hülsen befestigt werden, als nötig ist, das Herabgleiten zu verhindern. Die Benützung des Stumpfes zum Gehen muss so früh wie möglich erfolgen. Ein Stumpf, der diese Bedingungen erfüllt, wird dauernd funktionstüchtig bleiben und, abgesehen von der physiologisch begründeten Atrophie der ausser Thätigkeit gesetzten Muskeln, keinerlei regressive Veränderungen erleiden. Im Gegenteil bemerkt man öfters eine Massenzunahme des belasteten Stumpfendes.

Aus theoretischen Untersuchungen heraus war der frühere Schüler und Mitarbeiter Biers, Dr. H. Hirsch, zu der Überzeugung gelangt, die Tragfähigkeit der Diaphysenstümpfe auch auf eine andere Art erreichen zu können, nämlich durch zielbewusste Nachbehandlung des auf gewöhnlichem Wege abgesetzten Gliedes. Er nahm nach erfolgter Wundheilung täglich am Amputationsstumpf Massage vor, um die Narbe und Haut verschieblich zu machen. Ferner musste der Patient täglich zuerst im Bette mit dem durch Watte gepolsterten Stumpfe Tretübungen wider in das Bett gestellte Holzrahmen ausführen, später Stehübungen, zunächst auf einem Spreusacke, dann mit dem blossen Stumpfe auf dem Fussboden. Durch diese Massnahmen erzielte Hirsch in drei Fällen einen völlig unempfindlichen, tragfähigen Amputationsstumpf. Diese Methode hat vor der Bier'schen den Vorteil voraus, dass sie um einige Centimeter längere Amputationsstümpfe liefert, nämlich um die Länge des zur Deckung der Sägefläche zu verwendenden Tibiastückes. Doch erfordert die Art der Nachbehandlung viel Zeit und Mühe und lässt sich in der allgemeinen chirurgischen Praxis ausserhalb eines Krankenhauses nur schwer durchführen. Auch lässt sich durch die aus wenigen Fällen geschöpfte Erfahrungen auf die Zuverlässigkeit des Verfahrens kein allgemeiner Schluss ziehen.

In der Zeit vom 23. November 1891 bis 8. Januar 1902 wurden in der kgl. chirurgischen Klinik zu München insgesamt 45 osteoplastische Amputationen ausgeführt. Da die Patienten grossenteils ausserhalb Münchens wohnen und teilweise auch von dort verzogen sind, liessen sich die Nachuntersuchungen durch Augenschein und Fragebogen nur in beschränktem Masse ausführen.

Bei 21 Fällen wurde die Pirogoff'sche Amputation vorgenommen und zwar nach der Originalmethode. Die Achillessehne wurde nur durchtrennt, wenn anders eine Adaption des

Fersenknochenlappens nicht zu erreichen war. Mit Ausnahme von fünf Fällen erfolgte bis auf die Tamponstellen die Heilung per primam intentionem. In drei Fällen war eine Nachamputation weiter oben am Unterschenkel nötig, teils wegen Verjauchung der Wunde, teils wegen Fortschreitens des vorher bestandenen Brandes. Nachuntersuchung konnte bei zehn Fällen vorgenommen werden, die bis auf zwei sämtlich ein funktionell ausgezeichnetes Resultat liefern. Bei diesen zwei Fällen, die erst kürzere Zeit operiert sind, ist die Narbe noch schmerzhaft und erlaubt ein Auftreten noch nicht. Knöcherne Vereinigung ist jedoch eingetreten. Die Indikationen zur Operation stellten folgende Krankheiten:

Gangrän 2, bösartige Neubildung 2, Klumpfuss 1, Quetschungen 6, Tuberkulose 10.

Die Gritti'sche Amputatio femoris wurde in zwölf Fällen ausgeführt; auch hier wurde ziemlich genau nach der von Gritti selbst angegebenen Methode operiert, die Absägung des Femur meist transcondylär vorgenommen und die der Fläche nach durchsägte Patella in der Weise dauernd wider die Femursägefläche gehalten, dass ein Rest des Ligamentum patellare proprium durch Catgutsuturen an das Periost des Femur oder die Kapselinsertion befestigt wurde. Nur einmal geschah die Befestigung durch Knochennaht mit Silberdraht, der sich aber im Heilungsverlauf wieder abstiess. In allen Fällen kam es zur knöchernen Vereinigung der Knochenfragmente. Mit Ausnahme von vier Fällen, wo die Heilung durch teilweise Lappengangrän verzögert wurde, erfolgte der Verschluss der Wunde bis auf die Tamponstellen per primam intentionem. Nachuntersuchung konnte in sechs Fällen vorgenommen werden, die sämtlich ein funktionell ausgezeichnetes Resultat liefern. Die Indikationen zur Operation stellten folgende Krankheiten:

Gangrän 1, bösartige Neubildungen 7, komplizierte Frak-

turen 1, Tuberkulose 1, Krankheiten eines Amputationsstumpfes 1, Lähmung 1.

Die Bier'sche osteoplastische Operation wurde ebenfalls in zwölf Fällen vorgenommen, und zwar zehnmal am Unterschenkel und zweimal am Oberschenkel. Die Ausführung der Operation selbst geschah in der von Bier und Eiselsberg angegebenen Methode. Bildung eines grossen vorderen inneren Hautlappens, Begrenzung des auszusägenden Periostknochenlappens durch Periostschnitte, Aussägung desselben aus der medialen Tibiafläche mit Erhaltung eines ca. 1 cm langen Periostläppchens am unteren Ende zur späteren Nahtbefestigung. Bildung des Periostes am oberen Ende. Umschneidung eines kleinen hinteren Lappens. Nach Zurückpräparieren desselben, an der Basis Durchtrennung der Weichteile und Knochen mit Messer und Bandsäge. Nach exakter Blutstillung und Abrunden der medialen Kante des Tibiastumpfes Deckung desselben durch den Periostknochenlappen, der mittels des Periostläppchens durch eine oder mehrere Suturen an das Periost der Tibia befestigt wird. Verschluss der Wunde durch Vernähen der Lappen.

Nur in einem Falle heilte der Knochendeckel nicht an, sondern es kam nach drei Monaten zur spontanen Ausstossung des vom Periost gänzlich entblössten Knochenfragmentes. Es handelte sich in diesem Falle um eine schwere komplizierte Fraktur beider Unterschenkelknochen mit ausgedehnter Quetschung und Gangränescierung der Weichteile, so dass vielleicht doch nicht völlig im Gesunden operiert werden konnte. Sonst verlief die Heilung in allen Fällen glatt, und eine Konsolidation des Knochendeckels mit der Tibia trat früher oder später überall ein. Nur in zwei Fällen wurde die Heilung durch teilweise Gangrän der Lappen verzögert, was aber auf Anheilen des Periostknochenlappens ohne Einfluss blieb. In einem Falle musste nachträglich nach erfolgter Heilung eine scharfe

Knochenkante des angewachsenen Knochenlappens durch eine kleine Nachoperation entfernt werden. Leider gelang es nur in drei Fällen, eine Nachuntersuchung vorzunehmen, die in jeder Beziehung ein befriedigendes Resultat ergab, die Patienten vermochten und vermögen alle völlig schmerzfrei mit Prothese zu gehen, eine Veränderung des Stumpfes ist nicht eingetreten. Indikation zur Operation stellten folgende Erkrankungen:

Frakturen 2, conischer Amputationsstumpf 1, Pseudarthrose, Tuberkulose 8.

Die Abbildungen am Schlusse der Arbeit sind die Wiedergabe einiger Radiogramme, die vor Austritt der Patienten angefertigt wurden. Auf Abbildung I, II ist die knöcherne Vereinigung der Knochenenden deutlich zu sehen. Auf Abbildung III, IV, V ist der Callus für die Röntgenstrahlen noch durchgängiger, wie der Knochen, was die hellere Partie zwischen den Knochen erklärt.

Krankengeschichten.

I. Pirogoff.

1. Josef Bösel, 68 Jahre.

28. V. 1900. An der linken grossen Zehengruppe ein seit Jahren bestehendes atheromatöses Geschwür. Da trotz Exartikulation der ersten Zehe im Grundgelenk die Gangrän fortschreitet und die zweite und dritte Zehe, sowie die drei ersten Metartarsalia ergriffen hat,

1. VIII. Amputation nach Pirogoff. Gefässe stark atheromatös.

14. VIII. Wunde per primam intentionem geheilt.

24. IX. Sanus dimissus. Stumpf, nicht druckempfindlich, völlig tragfähig.

Nachuntersuchung: Tadellos geformter Amputationsstumpf, Haut und Narbe verschieblich und reaktionslos. Knochen völlig consolidiert, keinerlei Druckempfindlichkeit. Patient vermag mit einem Stiefel ohne Schmerzen stundenlang zu gehen.

2. Georg Bergleiter, 50 Jahre.

17. VII. 1897. Patient erlitt vor zwei Jahren starke Erfrierung des linken Fusses. Vor 1/4 Jahr Exartikulation der zweiten Zehe des linken Fusses wegen Brand. Dritte linke Zehe gangränös, zweiter Metatarsus am distalen Ende in offener Wunde frei vorliegend.

21. VII. Amputation nach Pirogoff.

5. VIII. Tuber calcanei ist noch beweglich, Wundränder gangränös.

6. IX. Da keinerlei Heilungstendenz und Gangrän der Haut weiter fortgeschritten, Amputation handbreit über den Malleolen. Gefässe stark atheromatös.

30. IX. Wunde geheilt. Stumpf nicht druckempfindlich; dimissus.

3. Johann Wiederspick, 30 Jahre.

25. X. 1863. Auf der medialen Seite und der Planta pedis des rechten Fusses eine flache convexe, derbe, nicht verschiebliche Geschwulst von starker Druckempfindlichkeit. Fussgelenk und Malleolen völlig frei von der Neubildung. Geschwulst besteht seit einigen Jahren. Mikroskopische Untersuchung ergab Rundzellensarkom.

4. XI. Amputation nach Pirogoff.

6. XII. Die Wunde per prim. intent. geheilt, Knochenfragmente völlig consolidiert.

13. I. 1894. Patient mit völlig schmerzlosem, gebrauchsfähigem Stumpf entlassen.

Nachuntersuchung: Patient 1896 an Lungentuberkulose gestorben; nach Aussage der Witwe war Amputationsstumpf völlig unempfindlich, und vermochte Patient in einem gewöhnlichen Stiefel wie ein Gesunder zu gehen.

4. Genofeva Hartmann, 26 Jahre.

16. IX. 1897. Am linken inneren Fussrand ein recidivierendes apfelgrosses ulceriertes Sarkom, ausgehend von der Plantarfascie.

21. IX. Amputation nach Pirogoff. Fixation des Calcaneusstumpfes an die Tibia durch zwei Catgutsuturen.

7. X. Heilung per prim. intent., Tuber Calcanei noch beweglich.

16. X. Dimissa.

Nachuntersuchung: Wegen inzwischen erfolgten Ablebens der Patientin nicht möglich.

5. Rosa Bosch, 36 Jahre.

8. VI. 1898. Rechts angeborener starker Pes varoequinus. Redressement völlig unmöglich. Gang schlecht und sehr schmerzhaft.

10. VI. Amputation nach Pirogoff. Fixation der Knochenenden durch Nähte. Heilung teilweise per granulationem.

7. VII. Tuber calcanei mit Tibiaende völlig fest vereinigt.

9. VII. Patientin in Privatbehandlung entlassen.

Nachuntersuchung: Wegen unbekannten Aufenthalts der Patientin nicht möglich.

6. Georg Jordan, 27 Jahre.

2. XII. 1895. Vor einem Jahr Exartikulation des rechten Fusses nach Chopart wegen einer Zermalmung durch einen Eisenbahnzug. Komplikation durch einen Herzfehler. Wunde jetzt noch nicht verheilt. Deshalb

3. XII. Amputation nach Pirogoff. Fixation des klein genommenen Calcaneusstückes an den Tibeastumpf mit Silberdraht. Bei afebrilem Verlauf Heilung teilweise per granulationem in sechs Wochen.

18. I. 9896. Silberdraht eingeheilt, Stumpf völlig fest.

Nachuntersuchung: Wegen unbekannten Aufenthaltes des Patienten nicht möglich.

7. Josef Schallweg, 31 Jahre.

24. III. 1896. Durch eine starke Quetschung durch eine Dreschmaschine der linke Fuss stark deformiert und teilweise von in geschwürigem Zerfall begriffenen Narben bedeckt. Hochgradige Spitzfussstellung.

11. IV. Amputation nach Pirogoff. Calcaneusstumpf lässt sich nur schwer mit der Sägefläche der Tibia vereinigen.

30. IV. Die Lappen sind in grösserer Ausdehnung gangränös geworden.

15. VI. Die Geschwürsflächen am Amputationsstumpf überhäuten sich nicht, deshalb

17. VI. Amputation an der oberen Grenze des untersten Drittels des Unterschenkels.

20. VII. Patient in das heimatliche Krankenhaus entlassen. Wunde bis auf Einmarkstückgrösse verheilt.

8. Rudolf Steinbach.

27. VIII. 1898. Durch Überfahren durch die elektrische Strassenbahn starke Quetschung der Weichteile und Frakturierung der Zehen und Mittelfussknochen des linken Fusses.

14. IX. Amputation nach Pirogoff. Die Knochenstümpfe werden durch Catgut aneinander fixiert. Im Verlauf der Heilung tritt eine teilweise Randnekrose der Haut des Fersenlappens ein.

16. X. Patient in Privatbehandlung entlassen. Knochenstümpfe noch nicht consolidiert.

Nachuntersuchung: Narbe schmerzfrei, Knochenstumpf völlig fest und unempfindlich. Patient vermag mit künstlichem Fuss stundenlang schmerzfrei zu gehen.

(Hierzu Abbildung I.)

9. Ludwig Eder, 21 Jahre.

13. VIII. 1901. Vor drei Monaten durch Überfahren eine starke Quetschung des rechten Fusses, die noch nicht verheilt ist. Es bestehen am Fussrücken ausgedehnte geschwürige Wundflächen und Fisteln, die auf nekrotischen Knochen führen.

23. VIII. Amputation nach Pirogoff. Fixation des Calcaneusstumpfes an die Tibiasägefläche durch zwei Catgutnähte.

9. IX. Wunde per prim. intent. geheilt. Knochen bereits consolidiert.

28. X. Patient mit gutsitzender Prothese entlassen.

Nachuntersuchung: Narbe wenig verschieblich, schmerzhaft. Patient vermag trotz der Prothese kaum das Gleichgewicht zu halten.

10. Camillo Henke, 24 Jahre.

19. X. 1901. Infolge einer Überfahrung durch einen Eisenbahnwagen vor fünf Jahren ist der rechte Fuss stark verstümmelt und es finden sich mehrere Fisteln, die auf rauhen Knochen führen. Das Radiogramm ergibt einen entzündlichen Prozess an den Fusswurzelnknochen.

12. XI. Amputation des Fusses nach Pirogoff. Fixation der Fersenkappe durch drei das Periost mitfassende Zwirnknopfnähte. Heilung per prim. intent.

5. XII. Knochen völlig consolidiert.

11. I. Patient mit Prothese, in der er schmerzhaft geht, entlassen. An demselben Patienten wurde im Februar 1902 die Excision zweier Neurome vorgenommen, die sich an den beiden Seiten des Stumpfes, entsprechend den Endigungen des N. Tibialis und N. Peroneus, gebildet haben.

Nachuntersuchung: Gutgeformter, völlig unempfindlicher Stumpf, Knochen gut consolidiert und nicht druckempfindlich. Patient vermag mit Prothese gut zu gehen.

11. Georg Lynsenmeyer, 47 Jahre.

10. I. 1902. Infolge Überfahrens durch einen Eisenbahnzug Zermalmung des rechten Fusses. Bis auf den Calcaneus alle Knochen zerstört, Weichteile stark gequetscht. Amputation nach Pirogoff. Die Heilung erfolgt teilweise per granulationem, so dass Patient am

29. III. mit völlig geschlossener Wunde entlassen wurde. Knochen consolidiert; Druckempfindlichkeit besteht nirgends.

Nachuntersuchung: Calcaneus fest mit Tibia verwachsen, Narbe noch ziemlich druckempfindlich. Wegen eines durch Herzfehler hervorgerufenen Ödems des Stumpfes kann noch kein Stiefel getragen werden.

12. Karl Bohn, 19 Jahre.

3. XI. 1891. Seit einem Jahre bestehender Fungus des rechten Tarsus. Sämtliche Fusswurzelknochen sind in Nekrose begriffen.

23. XI. Amputation nach Pirogoff.

29. XI. Wegen völliger Gangränescierung der Fersenkappe, Verjauchung der Wunde, missfarbener Schwellung des Unterschenkels im unteren Drittel und hohem Fieber, Nachamputation am Orte der Wahl. Abfall der Temperaturen, normaler Verlauf der Heilung per secundam int.

14. I. 1892. Patient mit kleiner, gut granulierender Wundfläche entlassen.

13. Ludwig Wohlfart, 2¼ Jahr.

27. II. 1893. Seit über einem Jahr bestehender Fungus des linken Fusses, Talus und Scaphoid aufgetrieben, Weichteile darüber geschwellt,

eine Fistel führt nicht auf rauhen Knochen. Da bei fünfwöchentlicher Behandlung durch Jodoformöl-Injektionen keine Besserung eintritt,

6. IV. Amputation nach Pirogoff. Die Heilung erfolgt teilweise per granulationem.

19. V. Heilung vollendet, die Knochen sind noch nicht völlig consolidiert.

Nachuntersuchung: Amputationsstumpf etwas empfindlich an der Narbe. Knochenenden fest consolidiert. Patient vermag mit einem künstlichen Fusse ausgezeichnet ohne Schmerzen zu gehen.

14. Anton Fehr, 22 Jahre.

28. II. 1893. Seit einem Jahre bestehender Fungus des linken Fusses.

19. III. Amputation nach Pirogoff. Heilung der Wunde per granulationem.

29. III. Patient entlassen. Wunde bis auf einen schmalen granulierenden Streifen geheilt. Die Consolidation der Knochenenden ist noch nicht völlig eingetreten.

Nachuntersuchung: Wegen unbekannten Aufenthaltes des Patienten nicht möglich.

15. Karl Sedlmayr, 37 Jahre.

1. III. 1893. Seit vier Jahren bestehende Tuberkulose der Metartarsi, des Würfelbeines und Kahnbeines am linken Fuss. Ausserdem Phthisis pulmonum, und am rechten Fuss seit einem halben Jahr Fungus des Talo-Calcanealgelenkes.

4. III. Amputation des linken Fusses nach Pirogoff. Heilung teilweise per granulationem.

21. VIII. Patient entlassen. Knochenenden knöchern verheilt.

Nachuntersuchung: Wegen unbekannten Aufenthaltes des Patienten nicht möglich.

16. Josefa Seitz, 31 Jahre.

21. XI. 1894. Seit einem halben Jahr bestehende Tuberkulose der Mittelfuss- und Fusswurzelknochen des rechten Fusses. Ausserdem multiple tuberkulöse Abscesse am Rücken, Kiefer und Vorderarm. Nach nochmaliger erfolgloser Excochleation der erkrankten Fusswurzelknochen am

2. III. 1895 Amputation nach Pirogoff. Da der Calcaneusstumpf ebenfalls teilweise erweicht ist, Excochleation der erkrankten Partie, der Rest wird nicht durch Naht mit der Tibiasägefläche vereint. Heilung teilweise per granulationem.

1. IV. Calcaneusstumpf fest angeheilt.

21. IV. Patientin mit Prothese entlassen.

Nachuntersuchung: Amputationsstumpf wenig druckempfindlich, völlig fest und tragfähig. Patientin vermag mit Prothese gut zu gehen.

17. Babette Gleixner.

1. VII. 1895. Seit drei Jahren bestehender Fungus der Gelenke des linken Fusses mit Caries aller Fusswurzeln und Mittelfusswurzeln. Ausserdem Caries der Mittelfussknochen des rechten Fusses, tuberkulöses Geschwür am rechten Vorderarm und Phthisis pulmonum progressa.

8. VII. Amputation des linken Fusses nach Pirogoff. Der zum Teil cariöse Calcaneusstumpf wird excochleiert.

25. VII Heilung erfolgt per prim. intent.

6. VIII. Knochenstümpfe knöchern verwachsen.

3. XI. Exitus letalis, da sich zu der weit vorgeschrittenen Lungenphthise noch eine Nephritis gesellte.

18. Therese Steinberger.

3. II. 1896. Seit sechs Jahren bestehender Fungus sämtlicher Fussgelenke mit Caries der Metatarsalia und Tarsalia. Ausserdem am Oberschenkel zwei Weichteilfisteln.

5. II. Amputation nach Pirogoff. Die teilweise erweichten Stümpfe der Tibia und des Calcaneus werden excochleiert und nicht durch direkte Naht vereinigt.

5. III. Wunde per prim. intent. geheilt. Calcaneusstumpf fest angeheilt.

Nachuntersuchung: Wegen unbekannten Aufenthaltes der Patientin nicht möglich.

19. Anton Croppi, 28 Jahre.

22. V. 1897. Seit zwei Jahren bestehende Caries der Fusswurzelknochen des linken Fusses. Nach erfolgloser Excochleation der erkrankten Knochen am

14. VI. Amputation nach Pirogoff. Der teilweise erweichte Calcaneusstumpf wird excochleirt und nicht durch direkte Naht mit dem Tibiastumpf vereint.

30. VI. Heilung teilweise per granulationem, Patient wird mit granulierender Wunde entlassen.

Nachuntersuchung: Hautnarbe nur wenig empfindlich. Knochenenden fest miteinander verwachsen. Keine Druckempfindlichkeit. Patient vermag mit dem gut gepolsterten künstlichen Fuss einige Zeit zu gehen.

20. Anna Wiesnet, 41 Jahre.

25. VI. 1899. Seit einem halben Jahre bestehender Fungus des linken Fussgelenkes und Caries sämtlicher Tarsalknochen und der Basen der Metatarsalia. Da unter Bier'scher Stauung keine Besserung eintritt,

4. XII. Amputation nach Pirogoff. Vereinigung der Stumpfenden mit durch das Periost greifenden Catgutnähten.

26. VII. Heilung per prim. intent. Consolidation der Knochenenden zum Teil eingetreten.

Nachuntersuchung: Tadellos geformter Stumpf ohne jede Druckempfindlichkeit. Knochenenden fest verwachsen. Patientin kann mit Prothese ohne Stock ungehindert ihrer Arbeit nachgehen.

21. Kunigunde Epple, 28 Jahre.

26. XII. 1901. Seit einem halben Jahre bestehender Fungus der Gelenke des linken Fusses, Caries der Tarsalknochen.

8. I. 1902. Amputation nach Pirogoff. Da sich die Malleolengabel als erkrankt erweist, werden die Malleolen hoch hinauf isoliert und dann abgetragen, ein fraglicher Herd in der Tibia wird excochleiert. Fixation der Fersenkappe nur durch tiefgreifende und oberflächliche Nähte. Heilung der Wunde teilweise per granulationem.

27. I. Calcaneusstumpf ist mit dem Unterschenkelknochen consolidiert.

1. II. Patientin mit kleiner granulierender Wunde entlassen. Stumpf ohne jede Druckempfindlichkeit.

Nachuntersuchung: Völlig unempfindlicher und consolidierter Amputationsstumpf, Narbe frei verschieblich. Patientin vermag ohne weitere Hilfsmittel schmerzfrei zu gehen.

II. Gritti.

1. Katharine Fuchs, 22 Jahre.

1. II. 1901. Seit drei Monaten bestehende Gangrän des linken Fusses und Unterschenkels, die am Fussrücken begann und sich in kurzer Zeit bis 12 cm unterhalb des Kniegelenks ausbreitete. Muskulatur und Haut der gangränösen Teile in eine trockene schwarzbraune Masse verwandelt, die nekrotische Tibia und Fibula liegt teilweise frei vor. Scharfe Demarcationslinie. Ausserdem trockene Gangrän sämtlicher Zehen des rechten Fusses, die ebenfalls scharf vom gesunden abgegrenzt ist. Im Urin kein Zucker, Gefässverkalkung nicht nachzuweisen. Herz ohne abnormen Befund, Herzaktion sehr frequent und unregelmässig.

5. II. Osteoplastische Amputation nach Gritti links. Einige Gefässe der Kniekehle sind durch Thromben verlegt. Rechts Exartikulation sämtlicher Zehen. Im Heilungsverlauf teilweise Nekrose der Wundränder.

24. IV. Stumpf links ist völlig verheilt.

18. V. Patientin mit Prothese entlassen.

Nachuntersuchung: Völlig unempfindlicher Amputationsstumpf, Narbe frei verschieblich und schmerzfrei, Patella knöchern angeheilt. Patientin vermag mit Prothese schmerzfrei zu gehen.

2. Johann Deller, 48 Jahre.

10. IV. 1894. Auf Grund eines alten Ulcus varicosum entstandenes Carcinom des linken Unterschenkels am unteren und mittleren Drittel, die Tibia ist in ganzer Ausdehnung erweicht.

1. VI. Osteoplastische Amputation nach Gritti. Anheftung der Patella durch Silberdraht an den quer durchsägten Condylus externus femoris und

des Ligamentum patellare proprium mit dem Rest der Ligamenta cruciata. Grosser vorderer, kleiner hinterer Lappen. Im Verlauf der Heilung tritt eine teilweise Gangrän des vorderen Lappens ein.

15. VIII. Wunde per granulationem verheilt, Patella mit Femurstumpf knöchern verwachsen.

12. XI. Ein in dem Stumpf zurückgebliebenes Stück des Silberdrahtes wird durch Incision entfernt.

27. XI. Patient mit tragfähigem Stumpf und Prothese, auf der er gut stehen kann, entlassen.

Nachuntersuchung: Wohlgeformter, völlig unempfindlicher Amputationsstumpf. Knochen fest consolidiert, nicht druckempfindlich. Patient vermag mit Prothese gut zu gehen.

3. Thomas Rief.

21. XI. 1895. Carcinomatöses Geschwür am unteren Drittel des rechten Unterschenkels auf Grund alter Fisteln einer Osteomyelitis der Tibia, starke Deformität des rechten Unterschenkels durch winklige Knickung.

25. XI. Osteoplastische Amputation nach Gritti. Durch den Rest des Ligamentum patellare proprium wird die Sägefläche der Patella mit vier Catgutnähten an den Femurstumpf befestigt.

24. XII. Heilung per prim. intent., Patella mit dem Femur fest consolidiert.

Nachuntersuchung: Kann wegen erfolgten Ablebens des Patienten nicht vorgenommen werden.

4. Stephan Hummel, 48 Jahre.

1. VI. 1895. Auf Grund eines Narbengeschwüres infolge eines Streifschusses infiltrierendes Sarkom des linken Unterschenkels, ausgehend vom Periost. Nach mehrmaligen vergeblichen Excochleationen und Excisionen des Geschwüres am

22. VII. Osteoplastische Amputation nach Gritti. Absägung der Condylen des Femur, Fixation der Kniescheibe durch den Rest des Ligamentum patellare propreum mit Catgutnähten an das Periost des Femurstumpfes.

9. VIII. Heilung per prim. intent.

6. XI. Patient mit tragfähigem, consolidiertem, völlig schmerzfreiem Amputationsstumpf entlassen.

Nachuntersuchung: Wegen unbekannten Aufenthaltes des Patienten nicht möglich.

5. Johann Greger, 53 Jahre.

12. X. 1895. Ausgedehntes carcinomatöses Geschwür des linken Unterschenkels auf der Basis alter, von einer Quetschung herrührender Narben.

16. X. Osteoplastische Amputation nach Gritti. Condylen werden nur angefrischt, Naht der Patella an den Femurstumpf mit Catgut.

4. XI. Wunde per prim. intent. geheilt.

1. XII. Patient mit consolidiertem nicht schmerzhaften Stumpfe entlassen.

Nachuntersuchung: Wegen unbekannten Aufenthaltes des Patienten nicht möglich.

6. Josef Reimer, 53 Jahre.

4. VII. 1898. Am linken Unterschenkel ein ausgedehntes carcinomatöses Geschwür mit Beteiligung der Unterschenkelknochen.

5. VII. Osteoplastische Amputation nach Gritti. Fast völlige Abtragung der Condylen des Femur, Fixation des Patella durch Catgutnähte. Die Heilung erfolgt teilweise per granulationem.

19. VIII. Patella fest fixiert. Patient mit einer kleinen, gut granulierenden Stelle an sonst unempfindlichem Stumpfe entlassen.

Nachuntersuchung: Stumpf fest und nicht druckempfindlich. Patient vermag mit einem Stelzfuss mehrere Stunden zu gehen, läuft sich dann aber etwas wund.

7. Barbara Dirnberger, 52 Jahre.

1. X. 1897. Starke, seit 30 Jahren bestehende Elephantiasis des rechten Unterschenkels, bis nahezu an das Knie reichend, mit zahlreichen schmerzhaften Erosionen.

6. X. Osteoplastische Amputation nach Gritti. Die Heilung erfolgt grösstenteils per granulationem.

21. XII. Wunde solide verheilt, Stumpf fest. Patientin mit gutsitzendem künstlichen Bein entlassen.

Nachuntersuchung: Wegen unbekannten Aufenthalts der Patientin nicht möglich.

8. Karl Probst, 53 Jahre.

1. VI. 1898. Seit sechs Jahren bestehende ausgedehnte Ulcera des linken Unterschenkels, sich über den Fuss und den grössten Teil des Unterschenkels erstreckendes chronisches, stark hypertrophierendes Ekzem der Haut. Fuss und Kniegelenk sind unbeweglich fixiert.

2. VI. Osteoplastische Amputation nach Gritti. Absägung der Condylen des Femur, Ligamentum patellare proprium durch Catgutsuturen an die hintere Kapselwand fixiert. Die Heilung erfolgt bei teilweiser Randgangrän grossenteils per granulationem.

31. VII. Patient entlassen.

Nachuntersuchung: Patient an Nierenleiden gestorben. Soll aber vorher gut mit seinem Stumpfe haben gehen können.

9. Ferdinand Grüner, 25 Jahre.

17. IX. 1900. Seit zehn Tagen bestehende komplizierte Fraktur beider Knochen des linken Unterschenkels im unteren Drittel, Eröffnung des Tibiotarsalgelenkes, starke entzündliche Infiltration bis zum Knie hinauf.

25. IX. Nach Zurückgang der entzündlichen Infiltration osteoplastische Amputation nach Gritti. Fixation der Patella durch Periostnähte an den oberhalb der Condylen abgesägten Femurschaft. Es wird nur ein grosser hinterer Lappen gebildet. Die Heilung erfolgt teilweise per granulationem.

1. XII. Patient mit gutsitzender Prothese entlassen. Patella sitzt fest auf dem Oberschenkel auf. Geringe Druckschmerzen an der Patella beim festen Auftreten mit der Prothese.

Nachuntersuchung: Wohlgeformter, unempfindlicher Amputationsstumpf, Patella gut fixiert. Patient vermag mit Prothese gut zu gehen.

(Hierzu Abbildung II.)

10. Josef Zwack, 18 Jahre.

14. VI. 1896. Seit zwei Jahren bestehende tuberkulöse Caries der Tibia mit mehreren Fisteln und alten Operationsnarben. Ankylose des Fussgelenkes, Kniegelenk verödet.

26. VI. Osteoplastische Amputation nach Gritti. Abtragung der Femurcondylen. Heilung erfolgt teilweise per granulationem.

8. VIII. Patella knöchern verwachsen, Stumpf gut geformt, nicht empfindlich. Patient entlassen.

Nachuntersuchung: Narbe völlig unempfindlich, Knochenende des Stumpfes fest und nicht druckempfindlich. Patient geht schmerzfrei mit Stelzfuss.

11. Nikolaus Weigel, 32 Jahre.

28. I. 1900. Nach einer schweren Maschinenverletzung des linken Unterschenkels wurde vor zwei Jahren zuerst eine hohe Unterschenkelamputation und einige Tage darauf die Exartikulation im Kniegelenk vorgenommen. Wegen Gangrän der Hautlappen wurden mehrfach Hauttransplantationen vorgenommen, doch blieben immer noch über den Condylen ulcerierte Stellen zurück, deshalb

19. II. atypische osteoplastische Amputation nach Gritti. Es wird ein vorderer und hinterer Lappen gebildet; die auf der Vorderfläche des Femurschaftes liegende Patella wird durch Durchschneidung der Quadricepssehne mobilisiert, in der Fläche durchsägt und auf den oberhalb der Condylen abgesetzten Femurschaft durch Catgutnähte fixiert. Die Heilung erfolgt teilweise per granulationem.

18. IV. Patella knöchern angewachsen. Patient mit Prothese, mit der er auch bei direktem Druck auf dem Stumpf schmerzfrei geht, entlassen. Das Röntgenbild lässt keine scharfen Conturen der Kniescheibe erkennen, jedoch scheint der Markkanal verschlossen.

Nachuntersuchung: Wegen unbekannten Aufenthaltes des Patienten nicht möglich.

12. Josef Schabel, 39 Jahre.

8. XI. 1901. Motorische Lähmung des linken Unterschenkels infolge von Poliomyelitis anterior, angeblich seit Geburt bestehend. Kontraktur des Fussgelenkes in Varoequinusstellung. Aktive Bewegungen im Kniegelenk in beschränktem Masse möglich. Da eine Sehnenplastik am Fusse aussichtslos und Patient unfähig zu gehen ist, am

14. XI. Osteoplastische Amputation nach Gritti. Im Heilungsverlaufe circumskripte Gangrän der Wundränder. Die Heilung erfolgt deshalb teilweise per granulationem.

12. XII. Patella fest mit dem Femurstumpf verwachsen. Stumpf völlig fest und tragfähig. Patient entlassen.

Nachuntersuchung: Stumpf völlig unempfindlich. Knochen gut consolidiert und nicht druckempfindlich. Patient hat noch keine Prothese.

III. Bier.

1. Josef Hunseder, 46 Jahre.

10. I. 1901. Frische komplizierte Fraktur beider Knochen des linken Unterschenkels im unteren Drittel. Talo-Cruralgelenk eröffnet. Da konservative Behandlung nicht zum Ziel führt, am

30. I. osteoplastische Amputation nach Bier etwas unterhalb der Tuberositas tibiae. Knochendeckel bleibt in Verbindung mit Periost und Haut. Fixation durch zwei Periost-Catgutnähte. Heilung erfolgt teilweise per granulationem.

15. IV. Knochenlappen fest angeheilt. Patient entlassen.

Nachuntersuchung: Wegen unbekannten Aufenthaltes des Patienten nicht möglich.

2. Anton Zettel, 36 Jahre.

20. XII. 1900. Frische komplizierte Fraktur beider Knochen des rechten Unterschenkels mit starker Quetschung der Weichteile. Da bei der konservativen Behandlung keine Besserung eintritt und Patient andauernd Temperaturen bis 39° hat, am

20. II. osteoplastische Amputation nach Bier im oberen Drittel des Unterschenkels. Fixation des Periostknochenlappens durch drei Periost-Catgutnähte.

28. II. Temperatur normal, Wunde reaktionslos, an der Umklappungsstelle des Knochenlappens ist die Haut etwas entzündlich gerötet und in Form einer Blase erhoben. Nach Eröffnung der Blase liegt der Knochenlappen von Periost entblösst vor.

15. III. Knochenkante liegt in einer Ausdehnung von 2 cm bloss, leichte eiterige Sekretion.

2. V. Die nekrotische Knochenkante ragt immer noch aus der Wunde hervor. Das Knochenblättchen, das einige Zeit fixiert erschien, ist beweglich.

21. V. Der Knochenlappen hat sich spontan abgestossen, ist ganz von Periost entblösst und nekrotisch.

6. VI. Wunde geschlossen.

23. VII. Patient mit gut vernarbtem Stumpfe entlassen.

3. Stanislaus Schäffler, 43 Jahre.

25. V. 1901. Konischer Amputationsstumpf mit einem nicht zur Heilung zu bringenden Decubitalgeschwür nach einer vor einem Jahr vorgenommenen supramalleolären Amputation des rechten Unterschenkels nach einer komplizierten Fraktur des Fusses.

3. VI. Osteoplastische Amputation nach Bier. Fixation des Knochendeckels durch zwei Periostnähte. Während des Heilungsverlaufes tritt eine ziemlich ausgedehnte Gangrän der Wundränder ein. Der Knochendeckel ist erst nach einem Monate fixiert.

4. VIII. Patient mit Prothese entlassen.

Nachuntersuchung: Wegen unbekannten Aufenthaltes des Patienten nicht möglich.

4. Johann Latteier, 27 Jahre.

28. XI. 1901. Nach einer Osteotomie, die vor einem halben Jahr wegen deform geheilter Fraktur ausgeführt wurde, trat keine Festigung der Knochen ein und es bildete sich am linken Unterschenkel nach Nekrose der Knochenenden eine Pseudarthrose aus.

10. XII. Osteoplastische Amputation nach Bier. Fixation des Knochenläppchens durch Periostnähte. Heilung erfolgt per granulationem.

8. II. 1902. Patient mit Prothese entlassen, Knochenplatte fest angeheilt.

Nachuntersuchung: Wegen unbekannten Aufenthaltes des Patienten nicht möglich.

5. Wilhelmine Hahn, 19 Jahre.

12. VIII. 1898. Fungus cubiti sinistri, Lungentuberkulose. Während des Aufenthaltes in der Klinik kommt es zu einem Fungus des linken Sprunggelenkes mit Nekrose der Knochen, deshalb am

9. VIII. 1899 osteoplastische Amputation nach Bier. Fixation dss Knochendeckels durch Periost-Catgutnähte. Heilung erfolgt teilweise per granulationem.

13. IX. Patientin macht Gehversuche in Gipshülse.

6. XII. An der Umknickungsstelle der Knochenplatte hat sich die Haut so verdünnt, dass ein Durchbruch des spitzen Knochenendes bevorsteht. Deshalb wird das spitze Knochenende abgetragen und die Haut darüber durch Naht geschlossen.

Nachuntersuchung: 1. VIII. 1901. Amputationsstumpf völlig geheilt, keinerlei Nekrosen am Knochen. Knochenplatte knöchern mit der Tibia verwachsen, keine Druckempfindlichkeit, Stumpf völlig tragfähig.

6. Friedrich Wagner, 26 Jahre.

11. IV. 1900. Seit einem Jahre bestehender Fungus des rechten Kniegelenkes, Caries der Gelenkenden.

18. IV. Osteoplastische Amputation des Femur nach Bier. Bildung eines Muskel-Periost-Knochenlappens, Fixation dieses Lappens durch zwei Zwirnnähte. Heilung erfolgt teilweise per granulationem.

12. V. Knochenlappen fest, deckt die Markhöhle nicht völlig. Patient entlassen.

Nachuntersuchung: Wegen unbekannten Aufenthaltes des Patienten nicht möglich.

(Hierzu Abbildung III.)

7. Karl Ziegler, 34 Jahre.

2. XII. 1899. Fungus des rechten Fussgelenkes. Da bei konservativer Behandlung mit Jodoformglycerin Verschlimmerung eintrat und eine Resektion im Fussgelenke auch nicht zum Ziele führte, am

25. V. 1900 osteoplastische Amputation nach Bier im oberen Drittel des Unterschenkels. Fixation des Knochenläppchens durch Periost-Catgutnähte. Heilung erfolgt teilweise per granulationem.

18. VI. Knochenlappen fixiert.

2. VII. Patient mit Prothese entlassen.

Nachuntersuchung: Wegen unbekannten Aufenthaltes des Patienten nicht möglich.

(Hierzu Abbildung IV.)

8. Georg Dodell, 41 Jahre.

9. VI. 1900. Fungus des linken Fussgelenkes mit Beteiligung des Gelenkknochen und Fistelbildung.

20. VI. Osteoplastische Amputation nach Bier. Fixation des Knochenlappens durch zwei Periostnähte. Im Verlauf der Heilung tritt eine ziemlich ausgedehnte Gangrän der Wundränder ein.

6. VII. Patient muss entlassen werden. Gangrän der Lappen demarkiert. Knochendeckel noch beweglich.

Nachuntersuchung: Völlig unempfindlicher Amputationsstumpf, Knochendeckel fest angewachsen, ohne jede Druckempfindlichkeit. Patient geht schmerzlos mit Stelzfuss.

9. Karl Welly, 23 Jahre.

14. VII. 1900. Fungus des rechten Fussgelenkes, unter Lokalbehandlung mit Jodoformglycerin und Bier'scher Stauung tritt keine Besserung ein, und es kommt zur Caries mehrerer Tarsalknochen. Da auch durch Resektion nichts erreicht wird, am

13. VIII. osteoplastische Amputation nach Bier im mittleren Drittel des rechten Unterschenkels. Fixation des Knochendeckels mit Periostnähten. Heilung der Wunde erfolgt grösstenteils per prim. intent.

3. IX. Amputationsstumpf tadellos geheilt, Knochenplatte völlig fest, Stumpf tragfähig. Patient entlassen.

Nachuntersuchung: Wegen inzwischen erfolgten Ablebens des Patienten nicht möglich.

10. Rosina Wimmer, 25 Jahre.

5. X. 1900. Seit mehreren Jahren bestehender Fungus des linken Fussgelenkes mit Caries aller Tarsalknochen.

6. XI. Osteoplastische Amputation nach Bier im unteren Drittel des Unterschenkels. Fixation des Knochendeckels mit zwei Periostnähten. Heilung erfolgt teilweise per granulationem.

28. XII. Patientin mit Prothese entlassen.

Nachuntersuchung: Wegen unbekannten Aufenthaltes der Patientin nicht möglich.

11. Max Strobel, 26 Jahre.

15. V. 1901. Fungus des rechten Kniegelenkes. Während der Behandlung Auftreten eines Fungus des rechten Fussgelenkes. Konservative Behandlung und auch Resektion im Fussgelenk sind ohne Erfolg. Deshalb am

25. VII. osteoplastische Amputation nach Bier an der Grenze des unteren Drittels des Femur.

20. VIII. Amputationsstumpf völlig geheilt und gut vernarbt. Knochendeckel fest angeheilt.

18. X. Patient, der wegen einer Rippencaries weiterbehandelt wurde, entlassen.

Nachuntersuchung: Wegen unbekannten Aufenthaltes des Patienten nicht möglich.

12. Amalie Wolf, 19 Jahre.

2. XI. 1901. Seit zwei Jahren bestehender Fungus des rechten Fussgelenkes. Nachdem konservative Behandlung der Erkrankung keinen Einhalt that, am

28. II. 1902 osteoplastische Amputation nach Bier im unteren Drittel des Unterschenkels. Heilung grösstenteils per prim. intent.

28. III. Patientin entlassen.

Nachuntersuchung: Gut geformter, völlig unempfindlicher Amputationsstumpf. Knochenplatte fest angeheilt. Patientin vermag mit Prothese schmerzfrei zu gehen.

(Hierzu Abbildung V.)

Zum Schlusse bleibt mir die angenehme Pflicht, Herrn Professor von Angerer für die gütige Überlassung des Themas und Krankenmaterials zu danken.

Litteratur.

N. Pirogoff: Osteoplastische Verlängerung der Unterschenkelknochen bei der Exartikulation des Fusses. Klinische Chirurgie Leipzig 1844.

Gritti: Anali universali di medicina. Vol. 61. Luglio 1857.

Dr. E. Ried: Über die osteoplastische Amputation nach Gritti. Deutsche Zeitschrift für Chirurgie XXV.

Storp: Schmidts Jahrbuch 1858.

Glogau: Zur Casuistik der Oberschenkelamputation im unteren Drittel nach Gritti. Inaugural-Dissertation 1888.

Honold: Die Gritti'sche Operationsmethode. Inaugural-Dissertation 1896.

Bier: „Über Amputationen und Exartikulationen." Sammlung klinischer Vorträge, Breitkopf und Härtl 1899.

Deutsche Zeitschrift für Chirurgie 1892.

Langenbecks Archiv. Band 46.

Hirsch: Über Amputationsstümpfe im allgemeinen und eine neue Amputationsmethode im besonderen. Inaugural-Dissertation 1893.

Hirsch: Erzielung tragfähiger Stümpfe durch Nachbehandlung. Deutsche mediz. Wochenschrift 1899.

W. v. Linhart: Operationslehre.

Tillmanns: Lehrbuch der allgemeinen und speziellen Chirurgie.

Albert: Lehrbuch der Chirurgie und Operationslehre.

Kocher: Chirurgische Operationslehre.

Lebenslauf.

Ich bin am 13. Juni 1878 zu Frankfurt a. M. als Sohn protestantischer Eltern geboren und gehöre keiner Religionsgemeinschaft an. Ich besuchte drei Jahre die Volksschulklassen des Realgymnasiums Musterschule, sodann neun Jahre das humanistische Lessinggymnasium zu Frankfurt a. M., das ich Ostern 1897 mit dem Zeugnisse der Reife verliess. Hierauf studierte ich an der Universität München durch neun Semester Medizin, legte Februar 1899 die ärztliche Vorprüfung ab und beendigte das Approbations-Examen im März 1902 daselbst.

Abbildung 1.

Abbildung II.

Abbildung III.

Abbildung IV.

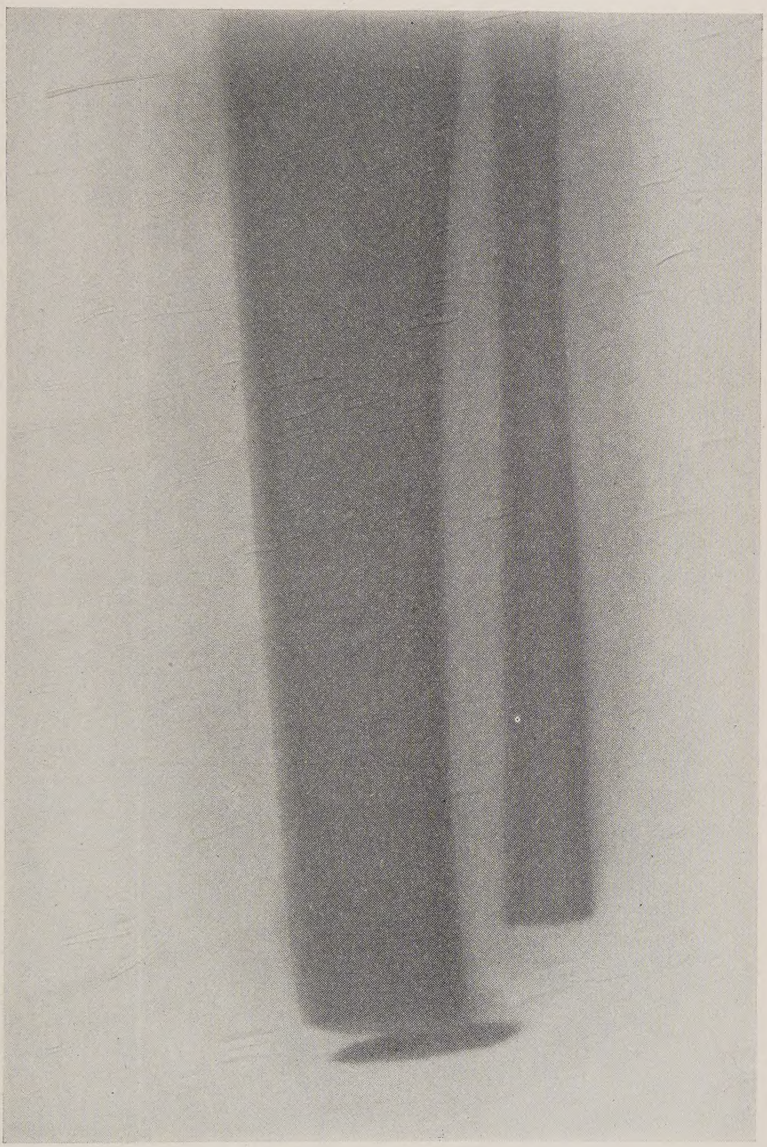

Abbildung V.